

SOH opleiding Oogklachten

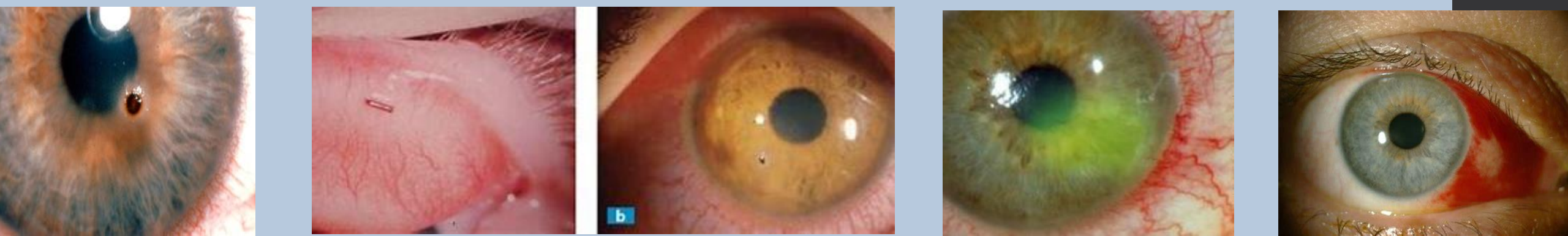
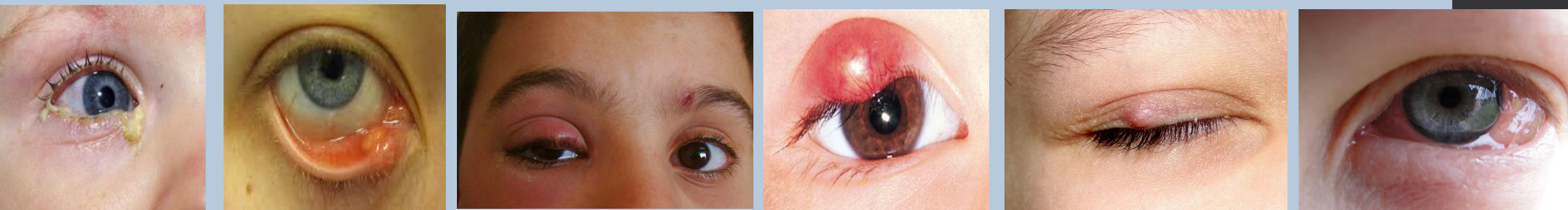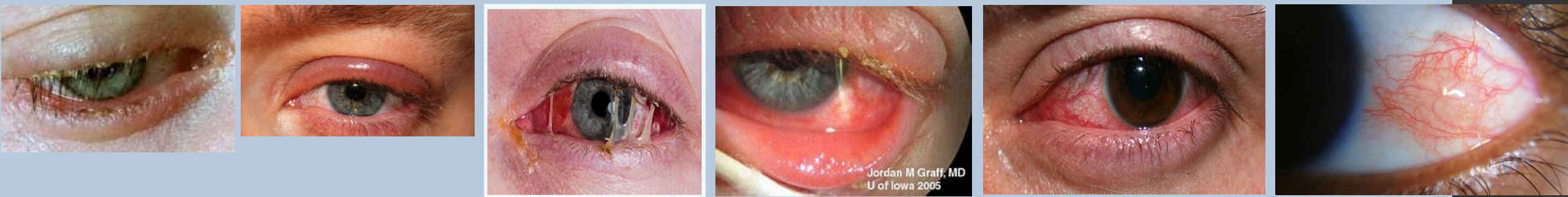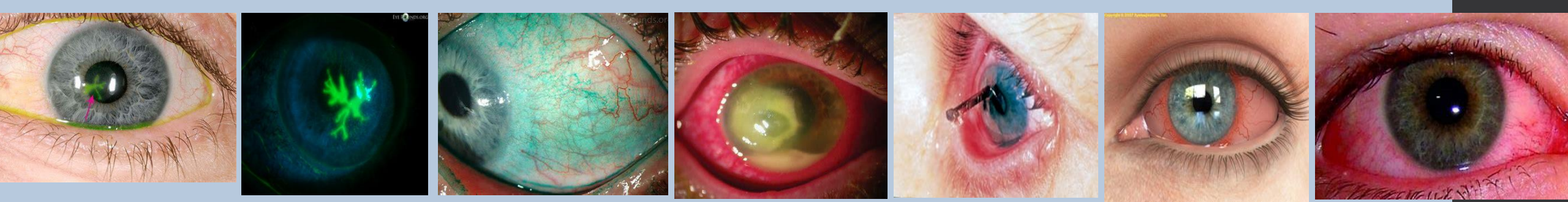
Janneke Kuijlen

Casuïstiek

- Een meisje van 3 jaar, met sinds 3 dagen een rood oogje en pus en iets gezwollen oogleden
- Een jonge van 16 jaar met sinds het mooie weer sinds een paar weken op en afgaand rode ogen en veel jeuk, laatste dagen zijn ze roder en is er in de ochtend pus tussen de wimper haren
- Man van 70, bekend met seborroisch eczeem, heeft last van viezigheid tussen de wimperhaartje en geriiriteerde ooglidranden
- Vrouw van 32 jaar, heeft pijn aan haar ooglid, al een paar dagen, verder geen klachten, maar ja het is toch haar oog...
- Jongen van 8 jaar gezwollen bovenste ooglid en iets gevoelig sinds 2 dagen
- Vrouw van 35 met een rood oog sinds 3 dagen, heeft last van het licht en het gaat meer pijn doen. Zicht is soms wat troebel
- Vrouw 50 jaar: pijn li kant gezicht, bij LO zie een paar rode plekjes

Casuïstiek

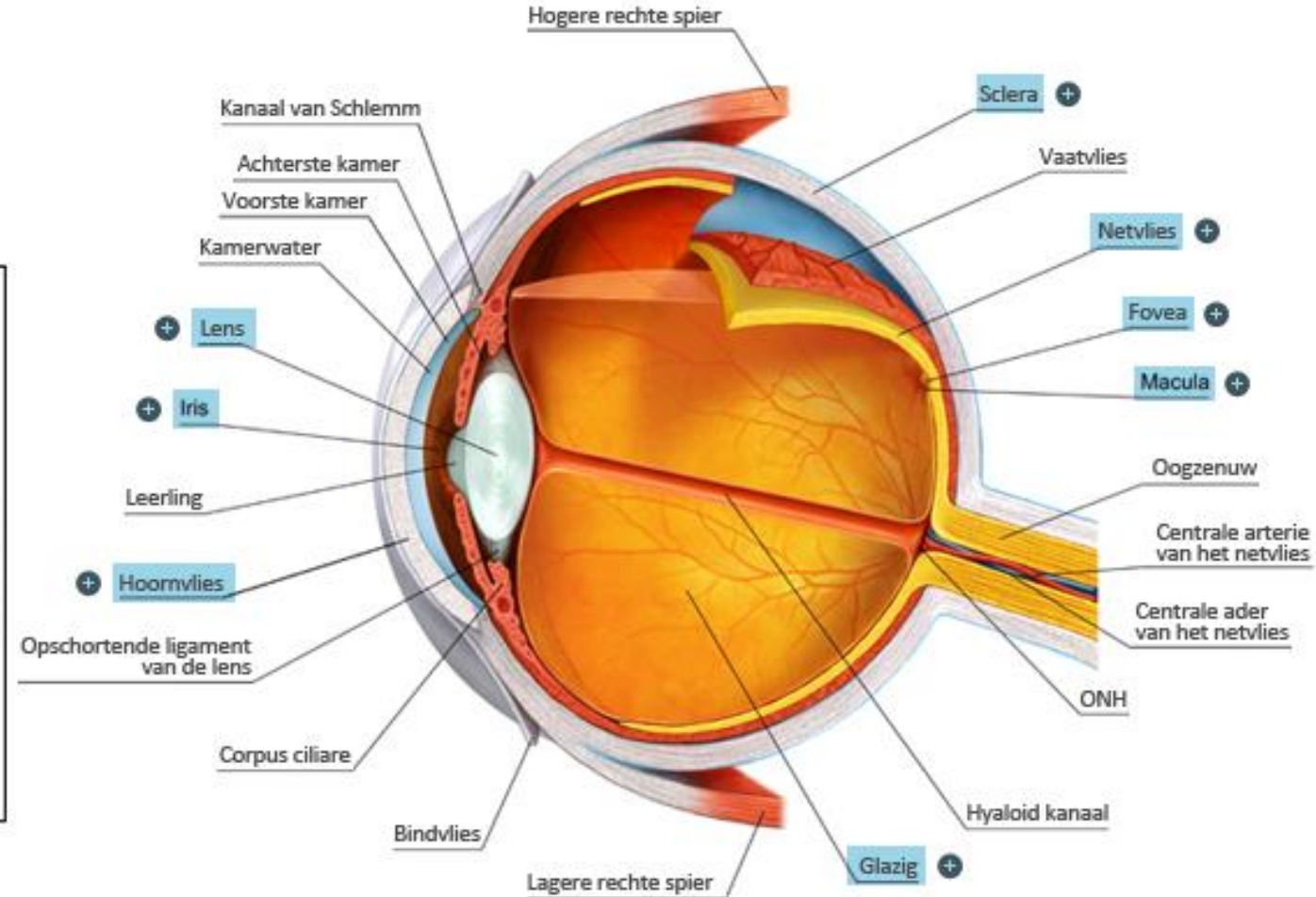
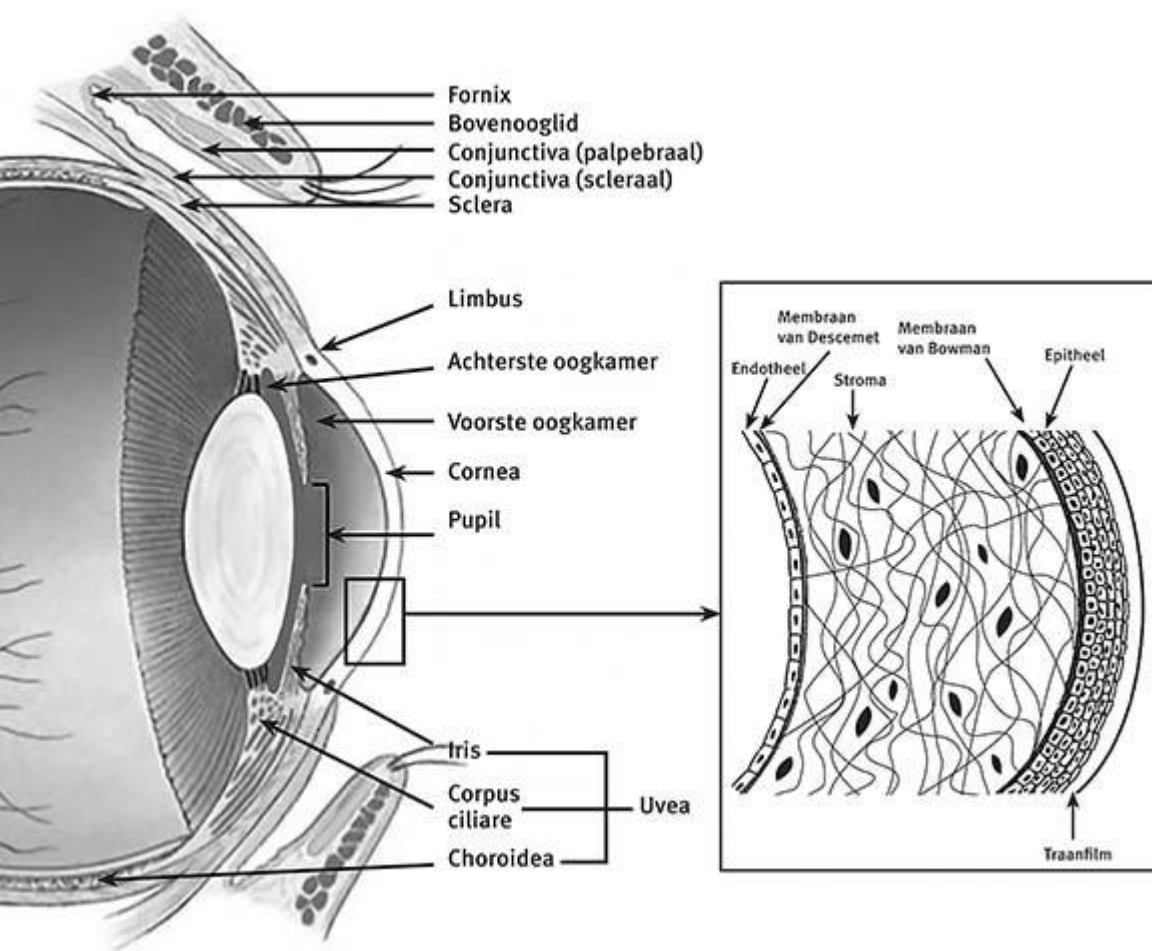
- Man van 46, lensdragend, heeft een rood pijnlijk oog sinds 2 dagen, tevens pus
- Man van 46, lensdragend heeft oog rood pijnlijk oog met lichtschuwheid sinds een paar uur, klachten nemen toe
- Vrouw van 51 heeft sinds 1 uur heel veel pijn aan haar re oog, ze is daarbij misselijk en braakt



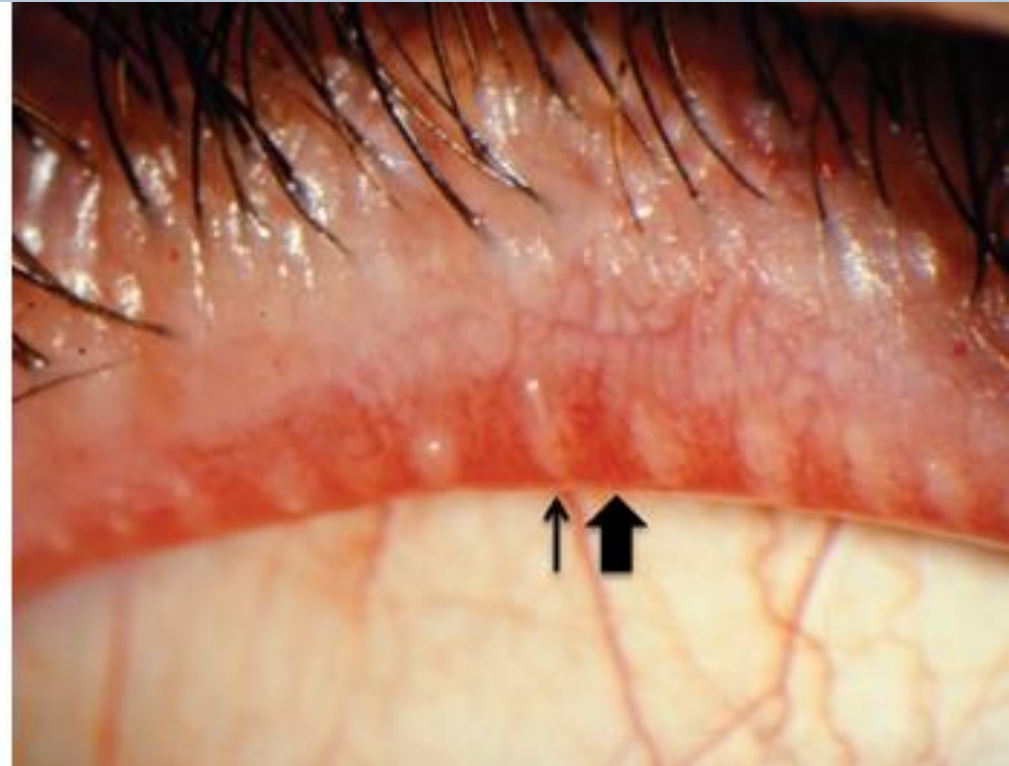
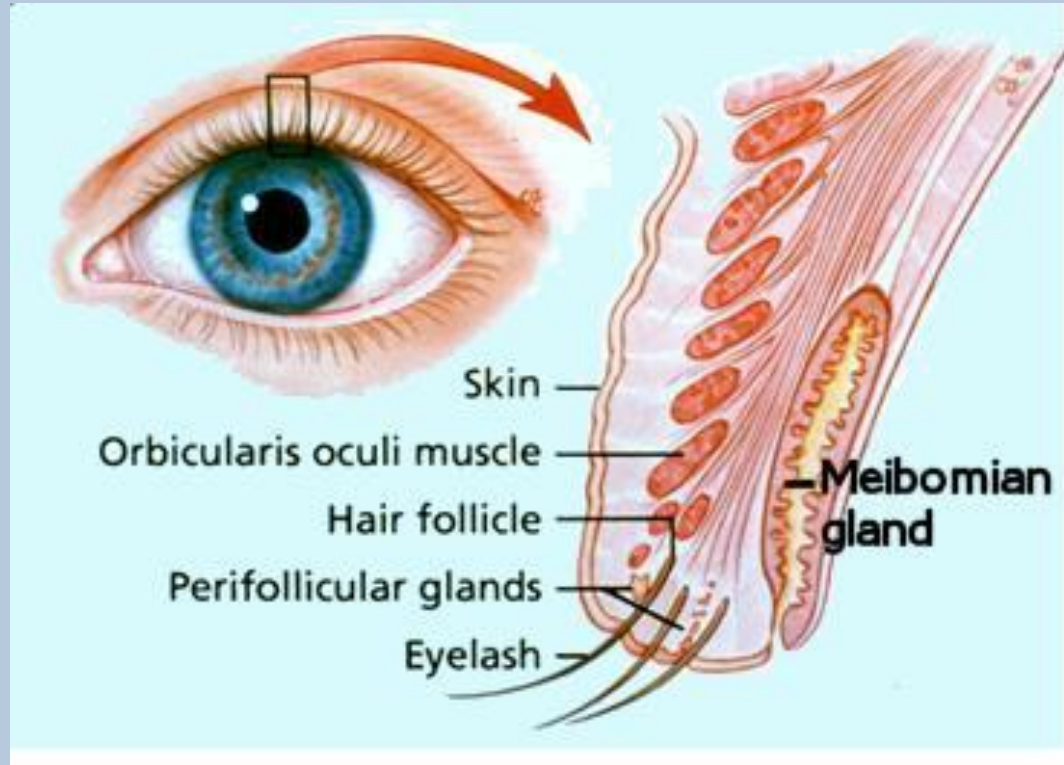
Inhoud

- Anatomie oog
- Rood oog & oogtrauma
 - Overzicht van alle diagnose
 - Anamnese
 - Lichamelijk onderzoek
 - Aanvullend onderzoek
 - SOH ziektenbeelden
 - Casuïstiek

Anatomie oog



Anatomie oog



Indeling rood oog en oogtrauma

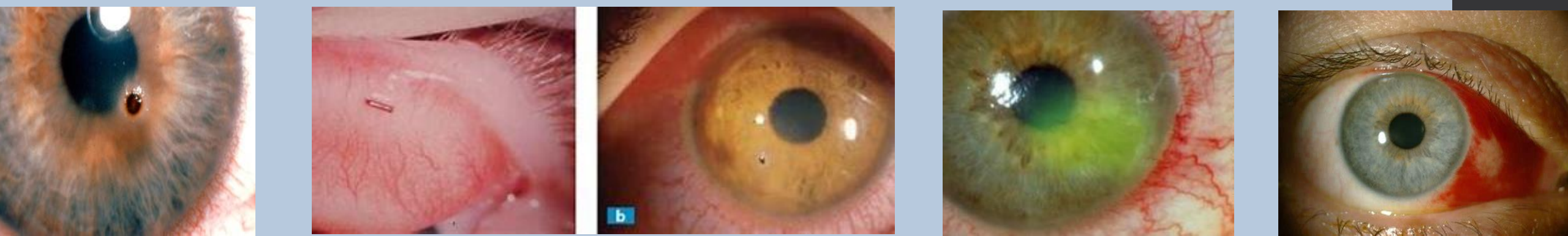
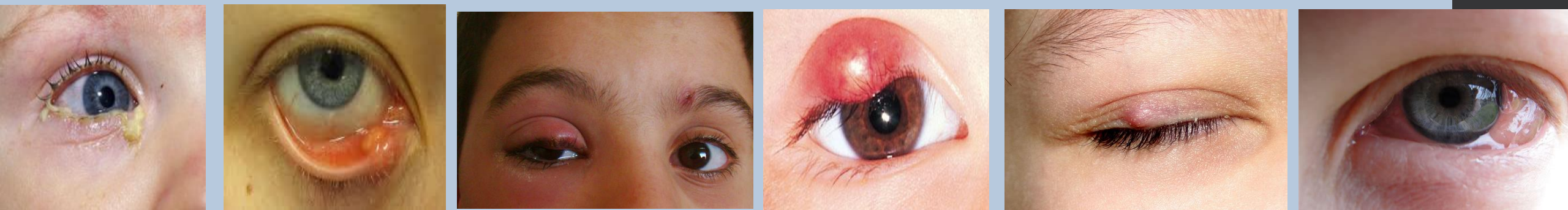
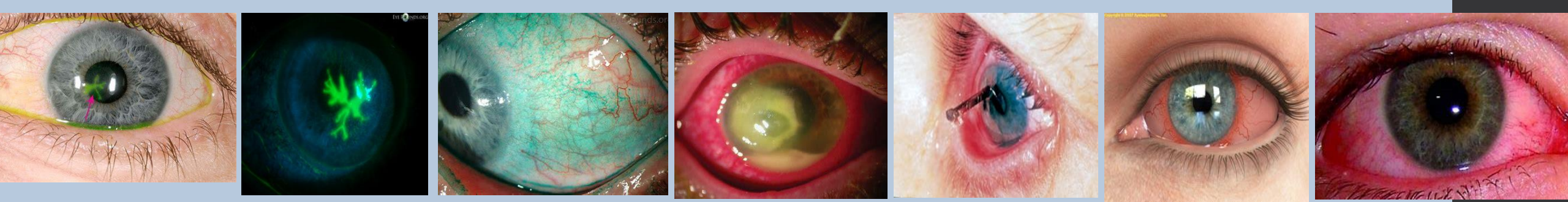
- Indeling is gebaseerd op
 - Traumatisch / niet traumatisch
 - Rood / niet rood
 - Visusbedreigend / niet visusbedreigend
- Traumatische oogaandoeningen
- Niet traumatische en niet rood
- Niet traumatisch en rood
 - Zonder alarmsymtomen
 - Met alarmsymtomen

Indeling rood oog en oogtrauma

- Indeling is gebaseerd op
 - Traumatisch / niet traumatisch
 - Rood / niet rood
 - Visusbedreigend / niet visusbedreigend
- Traumatische oogaandoeningen
 - Cornea erosie, corpus alienum, keratitis photoelectrica
 - Voor de HA: corneaperforatie, oogcontusie, etsing door chemische stof
- Niet traumatische en niet rood
 - Droge ogen, keratoconjunctivitis sicca, blefaritis, hordeolum/chalazion
- Niet traumatisch en rood
 - Zonder alarmsymptomen: conjunctivitis, subconjunctivale bloeding, episcleritis
 - Met alarmsymptomen: acuut glaucoom, keratitis, cornea ulcus, uveitis, scleritis.
Denk hieraan bij visus ↓, pijn, diepe roodheid, fotofobie, misselijkheid, braken

Indeling conjunctivitis

- Infectieuze conjunctivitis
 - Banale verwekker
 - Bacterieel of viraal
 - Gaan meestal vanzelf over
 - Herpes simplex
 - Kans op keratitis
 - Overleg om in te sturen
 - Varicella zoster
 - Kans op keratitis
 - Overleg om in te sturen
 - SOA (chlamydia of genorroë)
 - Wees voorzichtig bij mensen die contactlenzen dragen
 - Kans op keratitis



Anamnese

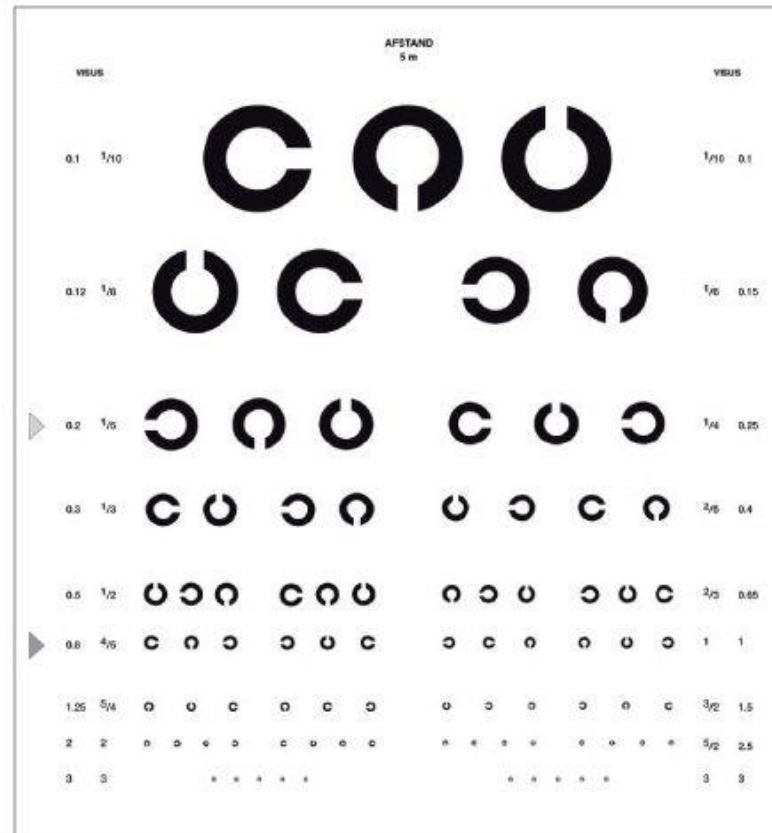
- Trauma?
 - Aard trauma
 - Corpus alienum, fysiek geweld, etsing (10 min spoelen), frezen, slijpen, licht, lenzen
 - Visus?
- Geen trauma?
 - ALTIS (soort klachten, waar, duur en beloop)
 - Alarmsymptomen? (**visus ↓, pijn, fotofobie, misselijkheid, braken**)
 - Contactlenzen?
 - Overige vragen
 - Viezigheid, jeuk, gevoel dat er iets in zit, veel licht, omgeving, BLWI, wrijven, SOA?
- VG & medicatie
 - Behandelingen oog, eerder dezelfde klachten?

Lichamelijk onderzoek

- Oxybuprocaine
 - Op indicatie
 - **Hierna altijd een oogdrukverband en niet wrijven**
- **Visus onderzoek**
 - **Altijd**
- **Bekijk het oog met een lamp**
 - **Scheerlicht**
- Eversie ooglid
 - Op indicatie
- Fluorescine
 - Op indicatie

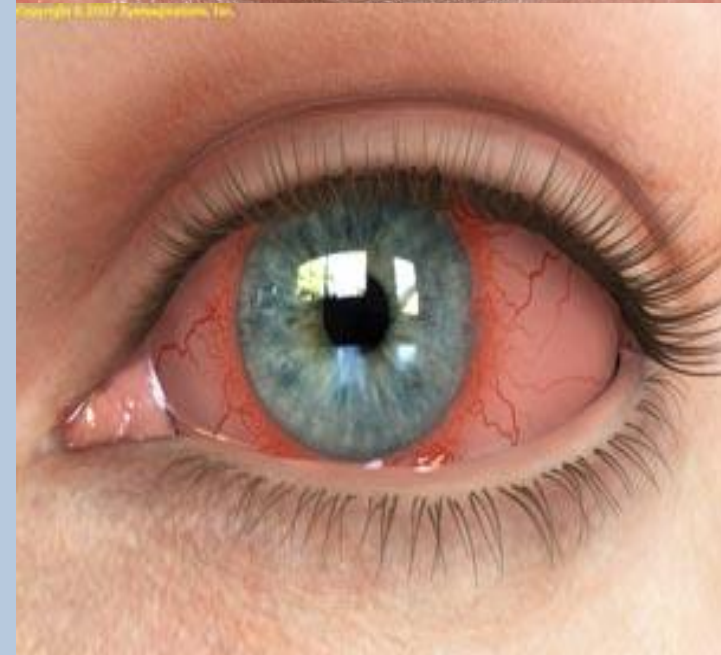
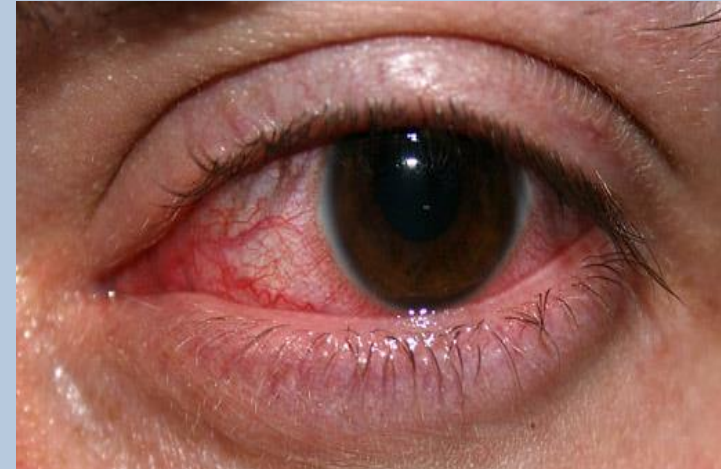Visusonderzoek Landolt ringen

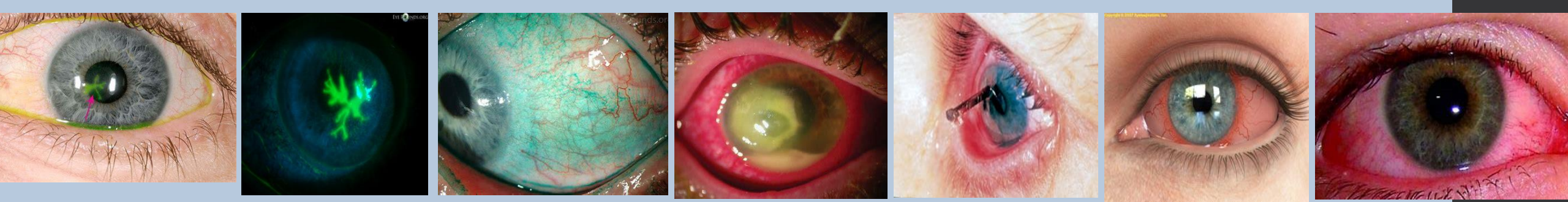
- 5 of 6 meter
- Met bril op
- OD en OS
 - Oculus dexter
 - Oculus sinister



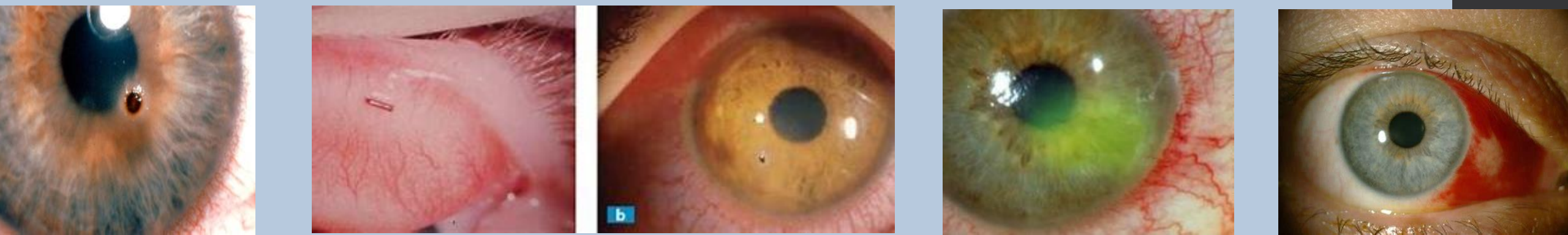
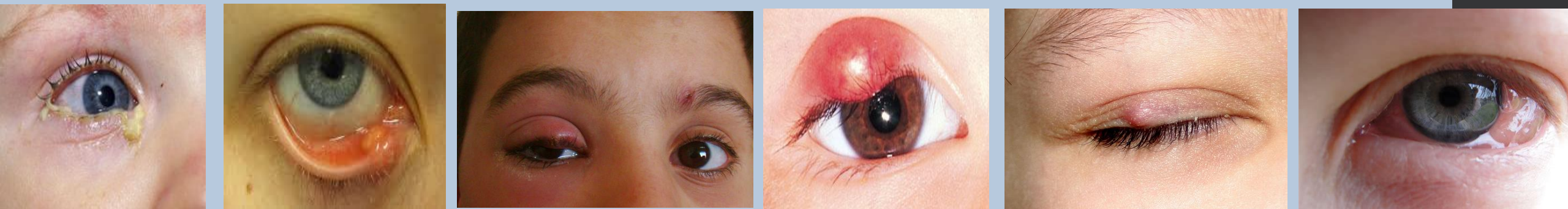
Bekijk het oog

- Oogleden
 - Roodheid, zwelling, entropion/ectropion
- Conjunctiva
 - Oppervlakkige roodheid, afscheiding
- (Epi)sclera
 - Diepe of ciliaire roodheid, bloeding
- Cornea
 - Corpus alienum of erosie
- Contactlenzen
- Pupillen
 - Vorm, li/re verschil, lichtreactie





Jordan M Graff, MD
U of Iowa 2005



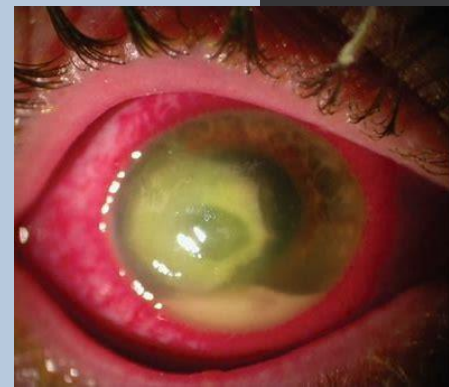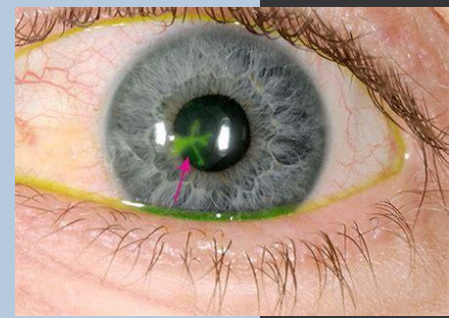
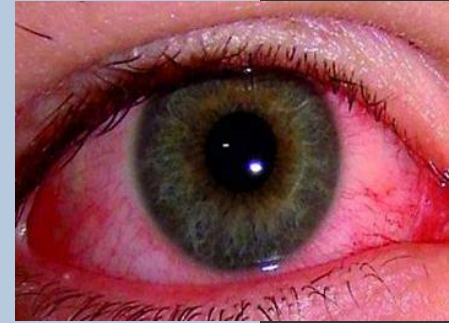
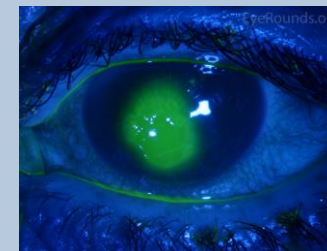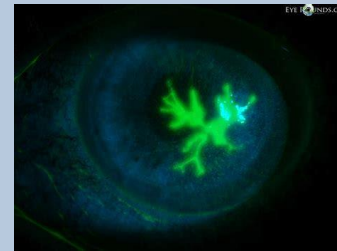
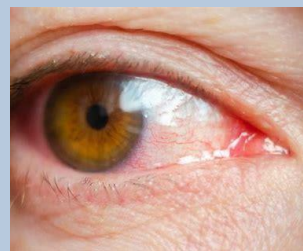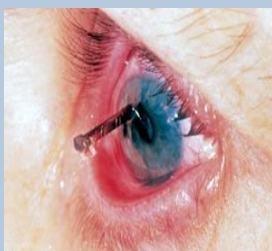
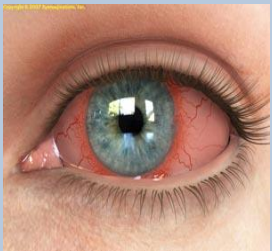b

Overzicht SOH ziektebeelden

- **Traumatisch**
 - Cornea erosie
 - Corpus alienum
 - Keratitis photoelectronica
- **Niet traumatisch niet rood**
 - Droge ogen
 - Keratoconjunctivitis sicca
 - Blefaritis
 - Hordeolum/chalazion
- **Niet traumatisch en rood en niet visusbedreigend**
 - Conjunctivitis
 - Subconjunctivale bloeding
 - Episcleritis

Overzicht ziektebeelden voor overleg

- Traumatisch
 - Ernstigere trauma's: penetratie, contusie, etsing
- Niet traumatisch niet rood
 - Kan de SOH zelf
- Niet traumatisch en rood en visusbedreigend
 - Acuut glaucoom (acute verhoging oogboldruk, nervus opticus atrofie)
 - Keratitis (HSV, contactlenzen, medicatie)
 - Cornea ulcus (HSV, contactlenzen, medicatie)
 - Uveitis anterior (HSV, auto-immuunziekten)
 - Scleritis (HSV, systeemziekten)
 - Denk hieraan bij visus ↓, pijn, diepe roodheid, fotofobie, misselijkheid, braken

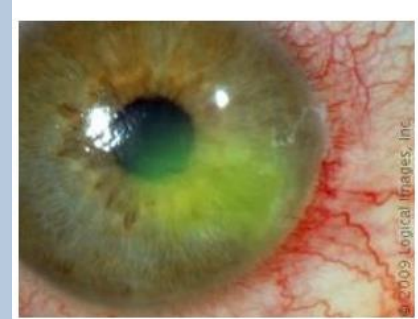


Beleid algemeen

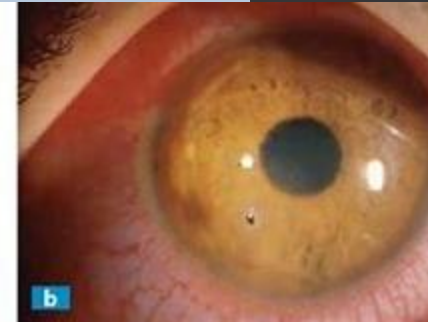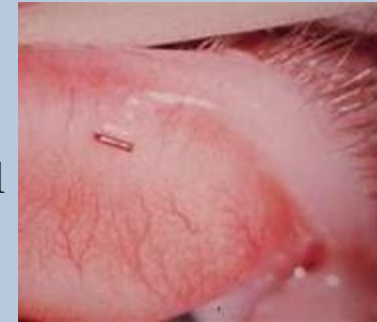- **Voorlichting**
 - Vertel de diagnose en beloop en zn behandeling
 - Instrueer bij verergering of alarmsymptomen contact op te nemen
- **Bij contactlenzen**
 - Adviseer geen contactlenzen te dragen
 - De lenzen te vervangen of goed te reinigen
 - Apotheek te informeren over lensgebruik
- **Indifferente middelen**
 - Hypromellose oogdruppels
 - Oogzalf werkt langer, maar wazig zicht
 - Indien met conserveermiddel: max 4 dd, cave complicaties
- **Chlooramfenicol**
 - Lokaal antibioticum, druppels (8-10 dd) of zalf (4dd)
 - Werkt binnen 72 uur, 2 doorgaan na verdwijnen klachten
 - Max 14 dg
 - Contra-indicatie: stoornissen in de hematopoëse en beenmergdepressie in FamA

Traumatisch

- Cornea erosie
 - Schaafwondje van het hoornvlies
 - Rood oog, aankleuring met fluoresceïne
 - Geneest vanzelf binnen 1 a 2 dagen
 - Eenmalig chlooramfenicol/ ofloxacine oogzalf (lensdragend), zn oogdrukverband
 - Controle na 2 dg, indien de klachten niet zijn verdwenen
- Corpus alienum
 - Vaak vertelt de pt dat er iets in het oog is gekomen, maar niet altijd
 - Hoe oppervlakkiger, hoe meer klachten, met metaal gewerkt?
 - Rood oog, vaak onder het boven ooglid
 - Verwijder het corpus alienum (bij boring HA), is er ook een cornea erosie?
- Keratitis photoelectrica (sneeuwblindheid)
 - Na overmatige blootstelling aan (UV) licht, 30 min-6 uur nadien
 - Geneest binnen 12-48 uur spontaan
 - Bij veel pijn oxybuprocaine en pcm, restant mag mee (max 12 uur gebruiken)
 - Niet wrijven en oogdrukverband
 - Controle indien na 24 uur geen verbetering of na 48 uur nog klachten

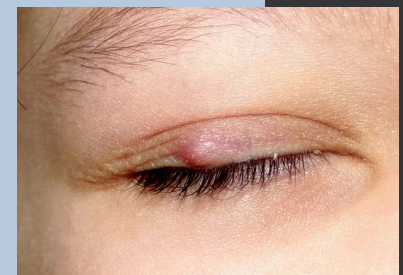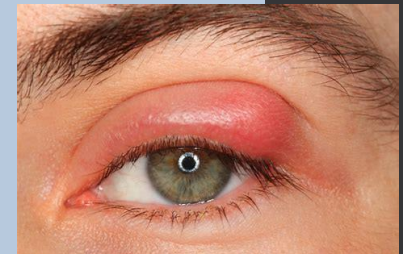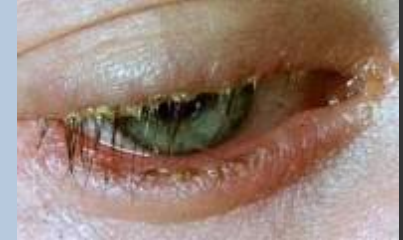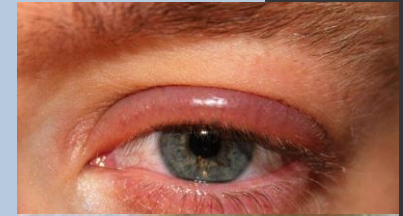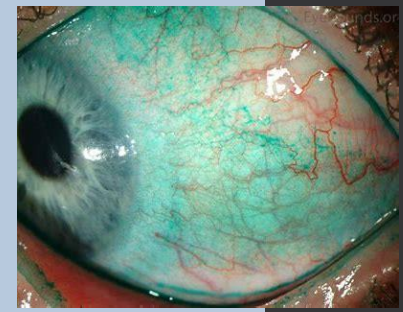


Hoornvliesbeschadiging
aangekleurd met een kleurstof



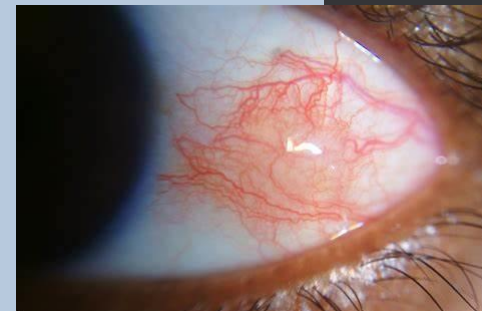
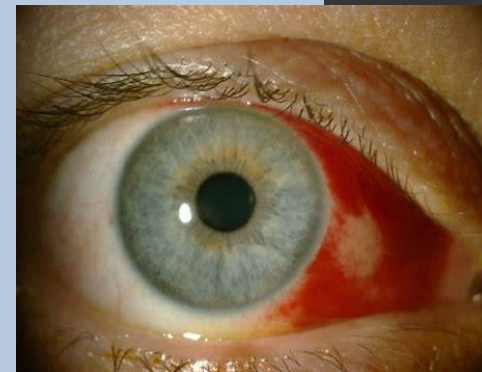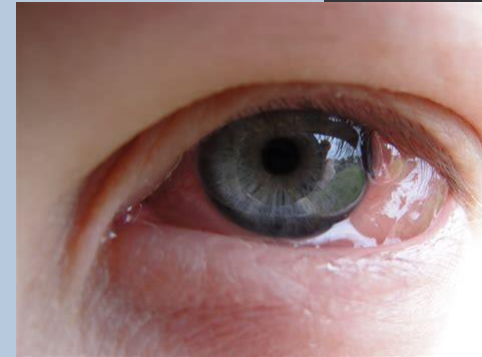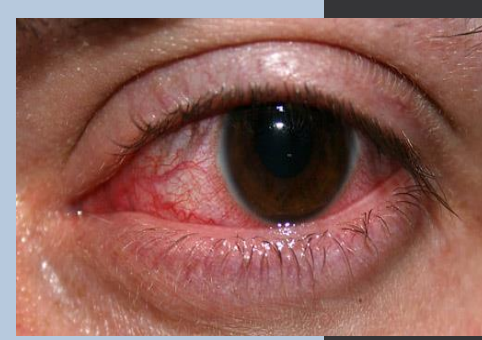Niet traumatisch niet rood

- Droge ogen
 - Komt veel voor (6-15%), ↓traanproductie of ↑verdamping (med, laser, traanfilm)
 - Kunsttranen of indifferente oogzalf
- Keratoconjunctivitis sicca
 - Ernstig gevolg van droge ogen, met cornea defecten, ↑infectie risico
- Blefaritis
 - Ontsteking ooglid (↑ bij huidaandoeningen, soms een blefaroconjunctivitis)
- Hordeolum/chalazion
 - Hordeolum
 - Pijnlijk, verstopt kliertje ooglid, rode zwelling
 - Verdwijnt bijna altijd spontaan binnen 2 weken (warme kompressen)
 - Punctie (puskop) of chlooramfenicol (bij geen verbetering, gebruik?)
 - Zeldzame complicatie: cellulitis (orale antibiotica)
 - Chalazion
 - Pijnloze zwelling
 - Verdwijnt bij 50 % spontaan binnen 1 jaar
 - Injectie triamcinolon of curettage

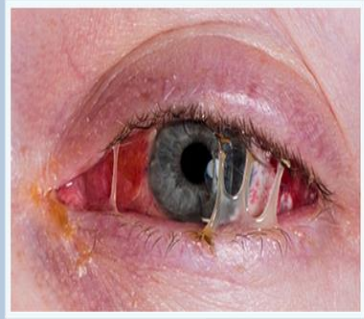

Niet traumatisch en rood

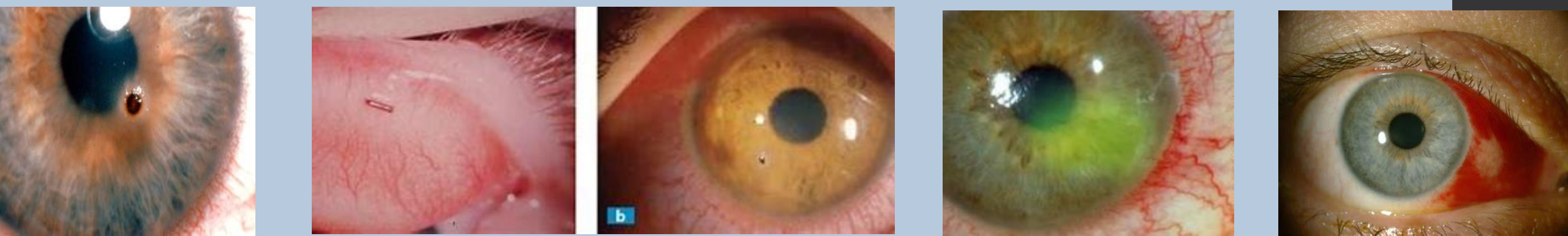
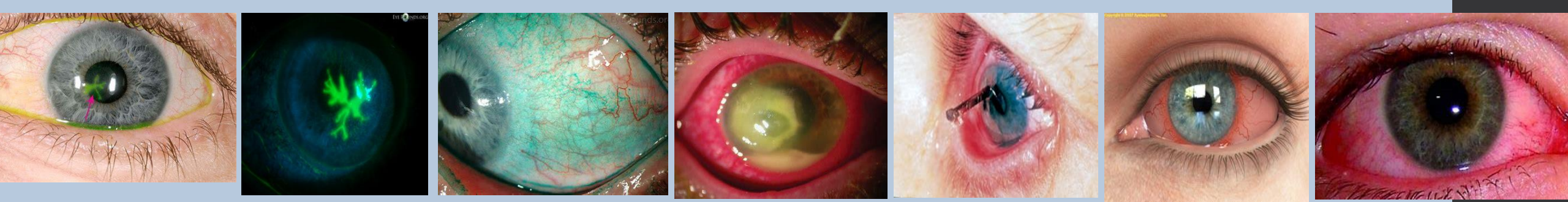
- **Conjunctivitis**
 - Ontsteking van het bind- of slijmvlies
 - Infectieus
 - Zie volgende dia
 - Allergisch
 - Oorzaak wegnemen /antihistamine oogdruppel (azelastine 2-4dd) of oraal /cort neusspray
 - Mechanisch
 - Oorzaak wegnemen
- **Subconjunctivale bloeding**
 - Oorzaak vaak niet duidelijk, geneest vanzelf
 - Indifferente druppels of zalf
- **Episcleritis**
 - Oppervlakkige ontsteking van de sclera (oogwit)
 - Relatief onschuldig en geneest vanzelf



Infectieuze conjunctivitis



- Kan gepaard gaan met blefaritis of keratitis
- Banale verwekker
 - Viraal en bacterieel (30%)
 - In principe wachtend beleid
 - Chlooramfenicol (afweerstoornis of reente oog OK)
- Specifieke verwekker
 - SOA: chlamydia en gonorrhoe, beleid: systemische AB
 - Varicella zoster virus
 - Cave oogontsteking bij herpes zoster trigeminus
 - Oraal anti-viraal middel en overleg
 - Herpes-simplex virus
 - Cave keratitis of uveitis
 - Oraal anti-viraal middel en overleg



Casuïstiek

- Een meisje van 3 jaar, met sinds 3 dagen een rood oogje en pus en iets gezwollen oogleden
- Een jonge van 16 jaar met sinds het mooie weer sinds een paar weken op en afgaand rode ogen en veel jeuk, laatste dagen zijn ze roder en is er in de ochtend pus tussen de wimper haren
- Man van 70, bekend met seborroisch eczeem, heeft last van viezigheid tussen de wimperhaartje en geriiriteerde ooglidranden
- Vrouw van 32 jaar, heeft pijn aan haar ooglid, al een paar dagen, verder geen klachten, maar ja het is toch haar oog...
- Jongen van 8 jaar gezwollen bovenste ooglid en iets gevoelig sinds 2 dagen
- Vrouw van 35 met een rood oog sinds 3 dagen, heeft last van het licht en het gaat meer pijn doen. Zicht is soms wat troebel
- Vrouw 50 jaar: pijn li kant gezicht, bij LO zie een paar rode plekjes

Casuïstiek

- Man van 46, lensdragend, heeft een rood pijnlijk oog sinds 2 dagen, tevens pus
- Man van 46, lensdragend heeft oog rood pijnlijk oog met lichtschuwheid sinds een paar uur, klachten nemen toe
- Vrouw van 51 heeft sinds 1 uur heel veel pijn aan haar re oog, ze is daarbij misselijk en braakt
- Man van 64, sinds 1 dag ziet hij continue een spinnenweb met zijn li oog
- Vrouw van 36, ziet lichtflitsen sinds 2 uur
- Man van 58 heeft gedurende 20 minuten niets gezien met zijn re oog
- Man van 44 heeft sinds enkele uren een zwart deel als hij met zijn li oog kijkt.
- Vrouw van 43 heeft af en toe gezichtveldverlies gedurende een kwartier, nadien heeft ze soms hoofdpijn